



UNIVERSIDAD TÉCNICA PARTICULAR DE LOJA

La Universidad Católica de Loja

FACULTAD DE CIENCIAS DE LA SALUD

CARRERA DE MEDICINA

**Revisión narrativa sobre complicaciones a largo plazo de
lesiones iatrogénicas de la vía biliar de los pacientes
sometidos a colecistectomía**

Trabajo de titulación previo a la obtención del título de:

MÉDICO

Autor: Fernández Guamán, Nicolás Xavier

Director: Sarmiento Andrade, Yoredy Bethzabé

LOJA

2024



Esta versión digital, ha sido acreditada bajo la licencia Creative Commons 4.0, CC BY-NC-SA: Reconocimiento-No comercial-Compartir igual; la cual permite copiar, distribuir y comunicar públicamente la obra, mientras se reconozca la autoría original, no se utilice con fines comerciales y se permiten obras derivadas, siempre que mantenga la misma licencia al ser divulgada. <http://creativecommons.org/licenses/by-nc-sa/4.0/deed.es>

2024

APROBACIÓN DEL DIRECTOR DEL TRABAJO DE TITULACIÓN

Loja, 6 de mayo de 2024

Esp. Med. María Irene Carrillo Mayanquer

DIRECTORA DE LA CARRERA DE MEDICINA UTPL

De mi consideración:

Me permito comunicar que, en calidad de director del presente Trabajo de Titulación denominado: Revisión narrativa sobre complicaciones a largo plazo de lesiones iatrogénicas de la vía biliar de los pacientes sometidos a colecistectomía realizado por Nicolás Xavier Fernández Guamán ha sido orientado y revisado durante su ejecución, así mismo ha sido verificado a través de la herramienta de similitud académica institucional, y cuenta con un porcentaje de coincidencia aceptable. En virtud de ello, y por considerar que el mismo cumple con todos los parámetros establecidos por la Universidad, doy mi aprobación a fin de continuar con el proceso académico correspondiente.

Particular que comunico para los fines pertinentes.

Atentamente,

Director: Dra. Yoredy Bethzabé Sarmiento Andrade

C.I: 1103591770

Correo electrónico: ybsarmiento@utpl.edu.ec

DECLARACIÓN DE AUTORÍA Y CESIÓN DE DERECHOS

Yo, Nicolás Xavier Fernández Guamán, declaro y acepto en forma expresa lo siguiente:

Ser autor del Trabajo de Titulación denominado: Revisión narrativa sobre complicaciones a largo plazo de lesiones iatrogénicas de la vía biliar de los pacientes sometidos a colecistectomía, de la carrera de Medicina, específicamente de los contenidos comprendidos en: Introducción, Objetivo General, Capítulo 1 Marco Teórico, Capítulo 2 Metodología, Capítulo 3 Resultados, Capítulo 4 Discusión, Capítulo 5 Conclusiones, siendo la Dra. Yoredy Bethzabé Sarmiento Andrade, directora del presente trabajo; también declaro que la presente investigación no vulnera derechos de terceros ni utiliza fraudulentamente obras preexistentes. Además, ratifico que las ideas, criterios, opiniones, procedimientos y resultados vertidos en el presente trabajo investigativo, son de mi exclusiva responsabilidad. Eximo expresamente a la Universidad Técnica Particular de Loja y a sus representantes legales de posibles reclamos o acciones judiciales o administrativas, en relación a la propiedad intelectual de este trabajo.

Que la presente obra, producto de mis actividades académicas y de investigación, forma parte del patrimonio de la Universidad Técnica Particular de Loja, de conformidad con el artículo 20, literal j), de la Ley Orgánica de Educación Superior; y, artículo 91 del Estatuto Orgánico de la UTPL, que establece: "Forman parte del patrimonio de la Universidad la propiedad intelectual de investigaciones, trabajos científicos o técnicos y tesis de grado que se realicen a través, o con el apoyo financiero, académico o institucional (operativo) de la

Universidad”, en tal virtud, cedo a favor de la Universidad Técnica Particular de Loja la titularidad de los derechos patrimoniales que me corresponden en calidad de autor/a, de forma incondicional, completa, exclusiva y por todo el tiempo de su vigencia.

La Universidad Técnica Particular de Loja queda facultada para ingresar el presente trabajo al Sistema Nacional de Información de la Educación Superior del Ecuador para su difusión pública, en cumplimiento del artículo 144 de la Ley Orgánica de Educación Superior.

Autor: Nicolás Xavier Fernández Guamán

C.I.: 1104979313

Correo electrónico: nxfernandez@utpl.edu.ec

DEDICATORIA

Dedico este trabajo a mis padres por su amor incondicional y por ser el pilar fundamental para mi formación tanto humana como académica, a mis abuelitos por sus consejos y apoyo a lo largo de la carrera y a mi hermano por ser mi mejor amigo y cómplice en cada momento de mi formación.

AGRADECIMIENTO

Agradezco a Dios por ser guía, fuente de luz y energía en todo mi proceso de formación humana, espiritual y académica; a mis padres, Oswaldo y Sarith, por todo su amor, enseñanzas y apoyo incondicional en cada paso de mi vida; a mis abuelitos, Juito y Toita por sus sabios consejos y todo su gran apoyo mantenido a través del tiempo, a mi hermano, Juampi, por su gran ayuda y complicidad en cada momento, a mi compañera de aventuras, Dana, por ser luz y acompañarme en los momentos más difíciles y a la Dra. Yoredy Sarmiento por su asesoría en el presente trabajo de titulación.

ÍNDICE DE CONTENIDOS

CARÁTULA.....	I
APROBACIÓN DEL DIRECTOR DEL TRABAJO DE TITULACIÓN	II
DECLARACIÓN DE AUTORÍA Y CESIÓN DE DERECHOS	III
DEDICATORIA.....	V
AGRADECIMIENTO	VI
RESUMEN	1
ABSTRACT	2
INTRODUCCIÓN.....	3
OBJETIVO GENERAL.....	4
CAPÍTULO UNO	5
MARCO TEÓRICO.....	5
1.1. Lesión iatrogénica de la vía biliar	5
1.1.1. Generalidades de la lesión iatrogénica de la vía biliar	5
1.1.2. Variantes anatómicas de la vía biliar	6
1.2. Complicaciones a largo plazo de la lesión iatrogénica de la vía biliar...7	7
1.2.1. Estenosis biliar.....	7
1.2.2. Atrofia hepática.....	10
1.2.3. Colangitis esclerosante secundaria.....	10
1.2.4. Hipertensión portal.....	11
1.2.5. Cirrosis biliar secundaria.....	12

CAPÍTULO DOS.....	14
METODOLOGÍA.....	14
2.1. Estrategia de búsqueda.....	14
2.2. Criterios de inclusión.....	15
2.3. Criterios de exclusión.....	15
CAPÍTULO TRES.....	16
RESULTADOS.....	16
3.1. Diagrama de flujo de resultados.....	16
3.2. Resultados obtenidos.....	16
3.3. Desarrollo de resultados.....	19
CAPÍTULO CUATRO.....	28
DISCUSIÓN.....	28
CONCLUSIONES.....	31
REFERENCIAS.....	33

ÍNDICE DE TABLAS

Tabla 1.....	10
Tabla 2.....	17
Tabla 3.....	18
Tabla 4.....	20
Tabla 5.....	24

ÍNDICE DE FIGURAS

Figura 1. Diagrama de flujo para la selección de estudios	16
--	-----------

RESUMEN

La lesión iatrogénica de vía biliar (LYVB) es una complicación de la colecistectomía, con secuelas a largo plazo que repercuten en la calidad de vida de los pacientes. El objetivo de este estudio fue determinar cuáles son las complicaciones a largo plazo tras LYVB. Se investigó a través de PubMed y BVS, aplicándose filtros y terminología MeSH y DeCS, obteniéndose 159 artículos; considerando los criterios de inclusión, se seleccionaron 8 artículos sobre complicaciones a largo plazo secundarias a LYVB; se realizó un análisis y asociación de las complicaciones registradas, estableciéndose incidencias y medianas en tiempos de aparición y seguimiento. Se obtuvo 243 pacientes, 75 con LYVB; tras una mediana de seguimiento de 6 años, el 30% desarrolló complicaciones a largo plazo, incluyendo: cirrosis biliar (N:42), estenosis biliar (N: 35), colangitis (N:14), hipertensión portal (N:5) y fistula pleurobroncobiliar (N:1). Los factores de riesgo para desarrollar LYVB incluyeron: nivel de lesión, lesión vascular asociada, variantes anatómicas y seguimiento menor a 5 años. Es fundamental un diagnóstico temprano, una adecuada técnica de reparación y un seguimiento mayor a 5 años para evitar complicaciones.

Palabras clave: lesión iatrogénica, vía biliar, colecistectomía.

ABSTRACT

Iatrogenic bile duct injury (LYVB) is a complication of cholecystectomy, with long-term sequelae that affect the quality of life of patients. The aim of this study was to determine long-term complications after LYVB. It was investigated through PubMed and BVS, applying filters and MeSH and DeCS terminology, obtaining 159 articles; Considering the inclusion criteria, 8 articles on long-term complications secondary to LYVB were selected; An analysis and association of the registered complications was carried out, establishing incidences and median times of onset and follow-up. 243 patients were obtained, 75 with LYVB; after a median follow-up of 6 years, 30% of long-term complicated complications, including: biliary cirrhosis (N:42), biliary stricture (N:35), cholangitis (N:14), portal hypertension (N:5) and pleurobronchobiliary fistula (N:1). Risk factors for developing LYVB include: lesion level, associated vascular lesion, anatomical variants, and follow-up of less than 5 years. An early diagnosis, an adequate repair technique and a follow-up of more than 5 years are essential to avoid complications.

Keywords: iatrogenic injury, bile duct, cholecystectomy.

INTRODUCCIÓN

La lesión iatrogénica de la vía biliar (LYVB) es una complicación de la colecistectomía temida por los cirujanos, con consecuencias devastadoras a largo plazo (Halle-Smith et al., 2022) y aunque el riesgo de sufrir lesión iatrogénica de vía biliar es bajo, la cifra total de pacientes con lesión iatrogénica de vía biliar sigue siendo importante (Schreuder et al., 2020).

Diversos estudios estiman que la incidencia de lesión iatrogénica de vía biliar se ha incrementado de 0,1 a 0,3 % para la colecistectomía abierta y de 0,4 a 0,7 % para la colecistectomía laparoscópica, esto a pesar de una mayor experiencia por parte de los cirujanos y riesgos comunes (Schreuder et al., 2020).

Un factor de riesgo importante para la aparición de LYVB son las anomalías o variantes anatómicas de la vía biliar, producidas por un proceso complejo de embriogénesis, presentes en alrededor del 13% de la población (Aguirre et al., 2021). Estas variaciones involucran a la vía biliar principal, conducto cístico, conducto colédoco y conductos hepáticos.

La lesión iatrogénica de la vía biliar es una complicación catastrófica asociada a una alta morbilidad y mortalidad a corto y largo plazo, mayor costo en salud y una calidad de vida deficiente (Ismael et al., 2018).

Las complicaciones subsiguientes a la lesión iatrogénica de la vía biliar, como colección y sepsis, pueden ocurrir a corto plazo o, en el caso de estenosis biliar o colangitis recurrente, a largo plazo, con secuelas notificadas a más de 5 años después de la lesión inicial (Halle-Smith J. et al., 2020).

Al ser un problema infrecuente pero realmente complejo, se consideró conveniente la realización de una revisión bibliográfica, mediante el análisis de

literatura médica actualizada con la finalidad de determinar las complicaciones a largo plazo de la lesión iatrogénica de la vía biliar.

OBJETIVO GENERAL

Determinar las complicaciones a largo plazo de lesiones iatrogénicas de la vía biliar de los pacientes sometidos a colecistectomía.

CAPÍTULO UNO

1. MARCO TEÓRICO

1.1. Lesión iatrogénica de la vía biliar

1.1.1. Generalidades de la lesión iatrogénica de la vía biliar

La lesión iatrogénica de la vía biliar (LYBV) post colecistectomía se explica como una lesión accidental no intencionada en cualquier fragmento del tracto biliar, que se presenta durante o después de la cirugía por una obstrucción o fuga biliar (Barbier et al., 2018).

Las lesiones iatrogénicas de las vías biliares son complicaciones intrínsecas de la colecistectomía, que generan consecuencias desastrosas en términos de salud, costos y litigios, por lo que se han vuelto muy preocupantes para cirujanos de todo el mundo, dichas lesiones han aumentado su frecuencia desde la introducción y adopción global de la cirugía laparoscópica (0,4 a 1,6 % de los casos) en comparación con la colecistectomía abierta (0,2 a 0,4 % de los casos) (Alexander et al., 2018). Por esta razón, la LYVB representan un desafío médico y quirúrgico ligado a importantes secuelas postoperatorias para el paciente en términos de morbilidad, mortalidad y calidad de vida a largo plazo (Booij et al., 2017).

Las lesiones iatrogenas de la vía biliar producidas durante la colecistectomía son complejas y precisan de una identificación y manejo inmediato (de Angelis et al., 2021).

La identificación y visualización de la LYVB puede verse desfavorecida por las lesiones vasculares acompañantes, especialmente por ramificaciones de la arteria hepática derecha y los intentos erróneos de corregir dichas lesiones pueden originar estenosis longitudinales de la vía biliar común (Booij et al., 2017), (Cho et al., 2018).

La gravedad de la LYVB fluctúa desde una fuga relativamente simple del conducto cístico o de la superficie hepática hasta la sección total o resección de varios conductos biliares, que muchas veces se acompaña de lesiones vasculares, que afectan sobre todo a la arteria hepática y vena porta derechas (Schreuder et al., 2020).

Los escenarios más comunes de LYVB que se identifican durante la intervención quirúrgica o en el período postoperatorio inmediato son la aparición de fuga biliar o la obstrucción del conducto biliar (Booij et al., 2017).

Otro tipo de lesiones pueden reconocerse posteriormente en el período posoperatorio, y este hecho con frecuencia se asocia a tratamientos tardíos e inapropiados, por lo que suministrar un diagnóstico específico y una descripción precisa de la LYVB favorece la toma de decisiones en la elección de la técnica reconstructiva adecuada, incrementando las tasas de éxito del tratamiento, componentes primordiales en el pronóstico a largo plazo (Fletcher et al., 2020), (de Angelis et al., 2021).

1.1.2. Variantes anatómicas de la vía biliar

El hígado, vesícula biliar y todo el árbol biliar tienen su origen en la embriogénesis a partir de una yema dividida en dos porciones, derivada de la porción caudal del intestino anterior. La porción craneal de la yema da origen a los conductos biliares intrahepáticos y al hígado, la porción caudal a la vesícula biliar, el conducto cístico y el colédoco. Todo este complicado proceso embriogénico origina diversas variaciones en su anatomía, la mayoría de ellas no causan patología y a menudo son hallazgos accidentales durante procesos quirúrgicos o endoscópicos. Sin embargo, el desconocimiento de dichas variaciones puede dar lugar a complicaciones durante

la colecistectomía y al aumento de su morbilidad, considerándose un importante factor de riesgo de LYVB (Cova & Louis, 2018).

Se ha informado una prevalencia del 5 al 13% de variantes anatómicas de la vía biliar en la población mundial, siendo las variaciones del conducto cístico en cuanto a su trayecto, inserción, longitud y drenaje las más frecuentes (55%) (Aguirre et al., 2021). Solo el 33% de la población presenta el trayecto clásico del conducto cístico. Algunas de las variantes anatómicas más comunes del conducto cístico corresponden a una unión baja del cístico con el conducto hepático, unión baja de cístico en espiral o conducto cístico largo y paralelo al colédoco. Una de las posibles variaciones es el drenaje del conducto cístico hacia el conducto hepático derecho, lo cual durante la colecistectomía puede causar confusión y producir una sección del conducto hepático derecho dejando al lóbulo hepático derecho sin drenaje (Berk et al., 2018)

Normalmente el colédoco drena en la segunda porción del duodeno en el 90% de los casos. Sin embargo, se han descrito algunas variaciones en el drenaje del colédoco, incluyendo: drenaje al antro gástrico, fundus gástrico, al píloro, a la primera, tercera o cuarta porción del duodeno y doble colédoco con dos drenajes, estas variantes de drenaje pueden ocasionar episodios repetitivos de colangitis por coledocolitiasis u obstrucción al vaciamiento gástrico. Otras variaciones del colédoco están determinadas por la existencia de dilataciones quísticas. Las variaciones de los conductos hepáticos están relacionadas con los distintos niveles donde pueden converger, siendo las más frecuente la unión baja de ambos conductos y una confluencia distal a la unión con el cístico o confluencia 1 cm bajo la porta hepatis. También se ha descrito la existencia de conductos hepáticos accesorios y aberrantes.

El reconocimiento e identificación de todas estas variantes es fundamental para la prevención de LYVB. (Aguirre et al., 2021).

1.2. Complicaciones a largo plazo de la lesión iatrogénica de la vía biliar

1.2.1. Estenosis Biliar

La estenosis biliar se ha convertido en la complicación a largo plazo más frecuente de la LYVB con tasas de incidencia que varían entre 4,5 y 68% tras una mediana de tiempo de formación de 10 a 31 meses (de Angelis et al., 2021) pudiendo establecerse en cualquier punto después de cinco semanas hasta quince años posteriores a la lesión (Pacheco et al., 2017).

Aproximadamente un 65% de los casos de estenosis biliares ocurren dentro de los dos a tres años posteriores a la iatrogenia, el 80% en un lapso de cinco años y cerca del 90% dentro de los seis años o más. También se han descrito estenosis biliares 10 años después de la colecistectomía (Jabłońska & Lampe, 2019).

Las estenosis biliares en múltiples ocasiones no se reconocen de manera adecuada, motivo por el cuál no se diagnostican y presentan una mala evolución después de la colecistectomía y posterior reparación biliar. Dicha secuela altera significativamente la calidad de vida del paciente por los distintos episodios de ictericia y colangitis sufridos, sumado al dolor por períodos prolongados, que en ocasiones llega a ser muy molesto e intenso, por lo que es necesario el requerimiento de terapias endoscópicas o quirúrgicas reiterativas para solucionar esta manifestación (de Angelis et al., 2021).

Se ha demostrado que el nivel de la lesión, la asociación de lesión vascular, la peritonitis, sepsis y la fuga de bilis posoperatoria son factores de riesgo para el desarrollo de estenosis y se asocian con peores resultados (Schreuder et al., 2020).

Las estenosis biliares progresivamente pueden llevar al desarrollo de hipertensión portal, cirrosis biliar secundaria, enfermedad hepática en estadio terminal y muerte (Schreuder et al., 2020).

En cuanto a su manejo, la hepaticoyeyunostomía en Y de Roux (HYA/YR) hoy por hoy es el método preferido de reparación de estenosis secundaria a LYVB y el realizado con mayor frecuencia (52%) (Schreuder et al., 2018), principalmente para lesiones mayores (transección completa de un conducto biliar) en las que la CPRE y el drenaje biliar transhepático percutáneo (PTBD) no logran superar el defecto en el conducto biliar (Donatelli et al., 2018). El tratamiento a menudo es altamente individualizado por el tipo de lesión, para ello existen diversos sistemas de clasificación para LYVB, siendo la más aceptada la clasificación de Strasberg con modificación de Bismuth (tabla 1) (Ríos y Guerrero, 2018). Dentro de las complicaciones que se pudiesen presentar después de una HYA/YR se encuentran: estenosis anastomótica (9-25%), colangitis (15-20%), hipertensión portal (10-20%) y cirrosis biliar secundaria (8%). En el supuesto, de que se produzca una estenosis anastomótica, tras el procedimiento, el tratamiento temprano es una colangiografía transparieto-hepática (CTPH) sumado a un drenaje transhepático para resolver la colangitis, sin embargo, una nueva HYA es la mejor solución a corto y largo plazo (León & Andrade, 2020).

Después de la hepaticoyeyunostomía en Y de Roux, la CPRE no suele ser posible producto de la anatomía alterada. Por tal motivo, para una intervención no quirúrgica, se realiza un drenaje biliar transhepático percutáneo con dilatación con balón más un drenaje interno. Este abordaje requiere de 1 a 4 dilataciones reiterativas y un período aproximado de tres meses de drenaje biliar (Janssen et al., 2017), con tasas generales de éxito del 64% al 74% y una morbilidad baja aproximada del 10%

al 15% (Janssen et al., 2017). En contra parte, el procedimiento quirúrgico de una HYA/YR muestra una morbilidad mayor aproximada del 30% a 45 %, pero los resultados a largo plazo son buenos en aproximadamente el 90 % de los casos tras un seguimiento medio de dos años. El fracaso de dicha intervención y la tasa de morbilidad ascienden de manera directamente proporcional conforme mayor es el tiempo post reparación (Booij et al., 2018).

Tabla 1. Clasificación de Strasberg-Bismuth para LYVB

Tipo	Descripción
A	Fuga del conducto cístico o fuga de pequeños conductos en el lecho hepático
B	Oclusión de un conducto hepático derecho aberrante
C	Transección sin ligadura de un conducto hepático derecho aberrante
D	Lesión lateral de un conducto biliar principal
E1	Transección o estenosis >2 cm desde el hilio
E2	Transección o estenosis <2 cm del hilio
E3	Transección a nivel de la bifurcación, sin pérdida de contacto entre el conducto hepático izquierdo y derecho
E4	Transección a nivel de la bifurcación con pérdida de comunicación entre el conducto hepático izquierdo y derecho
E5	Una lesión de un conducto segmentario derecho combinada con una lesión E3 o E4

Nota. Fuente: Hernández, N; Guerrero. (2018). *Clasificación de Strasberg- Bismuth*.

<https://www.medigraphic.com/pdfs/anaradmex/arm-2018/arm181g.pdf>

1.2.2. Atrofia hepática

La prevalencia de atrofia hepática posterior a LYVB es de aproximadamente el 10% (Pottakkat et al., 2019). El motivo principal de este complejo es la obstrucción biliar prolongada de un conducto biliar proximal a la estenosis o de un conducto biliar

excluido; mientras que la lesión vascular asociada y la cirrosis biliar secundaria incrementan la incidencia de este complejo (Kim et al., 2018).

La reparación quirúrgica de la LYVB en pacientes con atrofia hepática presenta mayores complicaciones intraoperatorias tales como: mayor pérdida de volumen sanguíneo y tasas de transfusión, mayor tiempo operatorio, sumado a más fracasos con estenosis recurrentes (Pottakkat et al., 2019), (Kim et al., 2018).

Varios autores destacan que el hígado atrófico debe ser correctamente drenado, y si es factible, durante el reparo ductal, ya que puede ser el causal de episodios de colangitis repetitiva y conducir a la formación de litiasis intrahepática; además, la atrofia hepática no precisa de resección siempre y cuando dicha complicación no sea responsable de la sintomatología (Pottakkat et al., 2019), (Kim et al., 2018).

1.2.3. Colangitis esclerosante secundaria

La obstrucción biliar crónica, lesiones isquémicas del árbol biliar o la lesión iatrógena de la vía biliar pueden conducir al desarrollo de colangitis esclerosante secundaria, que es una enfermedad biliar que se caracteriza por inflamación, fibrosis obliterante, aparición de estenosis y deterioro progresivo del árbol biliar que lleva a cirrosis biliar secundaria (Ruemmele et al., 2019). Esta afección surge con mayor frecuencia cuando la convergencia biliar superior y la arteria hepática derecha se lesionan, limitando el flujo arterial derecho-izquierdo o cuando la estenosis se encuentra en la parte superior del conducto biliar derecho. La presencia de colangitis esclerosante secundaria en todo el hígado o parte de él parece ser irreversible con una rápida progresión a insuficiencia hepática y cirrosis biliar secundaria, por lo que

se puede plantear como una indicación para resección hepática o considerarse la posibilidad de trasplante hepático (Scott et al., 2020).

Las infecciones a repetición asociadas a estenosis biliar incrementan la aparición de litiasis intrahepática, que puede precipitar a más episodios de colangitis (Laurent et al., 2018) que, si se asocia con múltiples cálculos, pueden llevar a la formación a abscesos que pueden precisar de la resección del fragmento hepático afectado (Laurent et al., 2018).

1.2.4. Hipertensión portal

La incidencia de hipertensión portal (HTP) asociada a estenosis biliar varía entre 15 - 20 % (Agarwal et al., 2018) y puede deberse a obstrucción biliar prolongada, a lesión de la vena porta durante la colecistectomía o trombosis de la misma debida a inflamación local, y a la presencia de enfermedad hepática crónica concomitante. La HTP con mayor frecuencia ha sido asociada a fibrosis avanzada, sin embargo, puede acontecer sin cirrosis inicial a causa de la compresión de las venas porta pequeñas por la contigüidad de los conductos biliares distendidos (Agarwal et al., 2018).

Los factores de riesgo para el desarrollo de HTP abarcan episodios de colangitis a repetición y un periodo prolongado de estenosis antes de la reconstrucción biliar. La HTP impacta negativamente en la reparación quirúrgica de la lesión iatrogénica de la vía biliar (Pottakkat et al., 2018) y se considera un factor sustancial de morbi-mortalidad en pacientes con cirrosis biliar secundaria que se encuentran en lista de espera de trasplante hepático (de Santibañes et al., 2018).

1.2.5. Cirrosis biliar secundaria

El historial de estenosis de los conductos biliares genera una obstrucción mayor de las divisiones secundarias de las vías biliares conduciendo a la aparición de fibrosis portal y, en consecuencia, posteriormente al desarrollo de cirrosis biliar secundaria (CBS) (Barbier et al., 2018).

La incidencia informada de CBS posterior a LYVB a nivel global es relativamente baja con valores entre 2.6 y 10.8%; sin embargo, representa una complicación catastrófica (Schreuder et al., 2020).

Los pacientes que desarrollan cirrosis biliar secundaria usualmente presentan un extenso historial de sepsis, con múltiples intentos de reparación biliar endoscópica, quirúrgica y/o radiológica. Además, la CBS es con frecuencia un inconveniente para una reparación quirúrgica eficaz (Pottakkat et al., 2018).

Negi et al., han evidenciado que el intervalo de tiempo promedio para que la obstrucción biliar derive en fibrosis portal, fibrosis severa y CBS es de 5, 23 y 63 meses, respectivamente. En otras investigaciones, la persistencia de la obstrucción en pacientes con cirrosis biliar secundaria fluctuó entre 14 y 60 meses, con un promedio aproximado de cuatro años (Negi et al., 2019).

La elevación de los niveles séricos de alanina aminotransferasa (ALT) en pacientes con obstrucción biliar prolongada sugiere necrosis de hepatocitos. Los niveles aumentados de ALT basal y el tiempo hasta la normalización posterior a la reparación quirúrgica definitiva de las estenosis biliares son predictores de fibrosis hepática avanzada (Negi et al., 2019).

CAPÍTULO DOS

2. METODOLOGÍA

2.1. Estrategia de búsqueda

Se llevó a cabo una estrategia de búsqueda sistemática a través de PubMed y en la Biblioteca Virtual de Salud de la Organización Panamericana de Salud, tal y como se expone a continuación.

Se efectuó una búsqueda de estudios publicados en el motor de búsqueda de PubMed, empleando los siguientes términos MeSH: complications, iatrogenic disease, injuries, bile duct, cholecystectomy, junto a los operadores booleanos AND, OR. Para obtener una mejor precisión en la búsqueda se emplearon filtros, como: Texto completo y publicación en los últimos 5 años, obteniendo como resultado 139 artículos.

De igual manera se realizó la exploración en el motor de búsqueda de la Biblioteca Virtual de Salud, aplicando los siguientes términos DeCS: complicaciones, enfermedad iatrogénica, lesiones, vía biliar, colecistectomía, junto a los operadores booleanos: AND, OR. De manera similar se emplearon filtros, como: texto completo, tema principal: (Conductos biliares, Colecistectomía laparoscópica, Complicaciones Posoperatorias, Colecistectomía, Enfermedad Iatrogénica); tipo de estudio (Informe de casos, Ensayo clínico controlado, Estudio observacional); publicación en los últimos 5 años e idioma Inglés y Español, obteniéndose como resultado 19 artículos.

Con el fin de conseguir artículos de calidad se descartaron artículos incompletos, repetidos, sin libre acceso, que no corresponden a estudios primarios y que no cumplían de manera objetiva con las pautas de búsqueda, seleccionando un

total de 8 artículos para desarrollar el objetivo general propuesto en la presente investigación.

Los descriptores usados, ecuaciones de búsqueda y resultados obtenidos se detallan con más profundidad en las (tablas 2 y 3).

2.2. Criterios de inclusión

- Artículos originales: estudios observacionales o experimentales
- Artículos con texto completo y libres
- Artículos publicados en los últimos 5 años
- Artículos en idioma inglés y español
- Artículos que respondan al objetivo planteado

2.3. Criterios de exclusión

- Tesis y libros
- Revisiones bibliográficas narrativas y metaanálisis
- Artículos repetidos en otras bases de datos
- Artículos con estudios en animales

CAPÍTULO TRES

3. RESULTADOS

3.1. Diagrama de flujo de resultados.

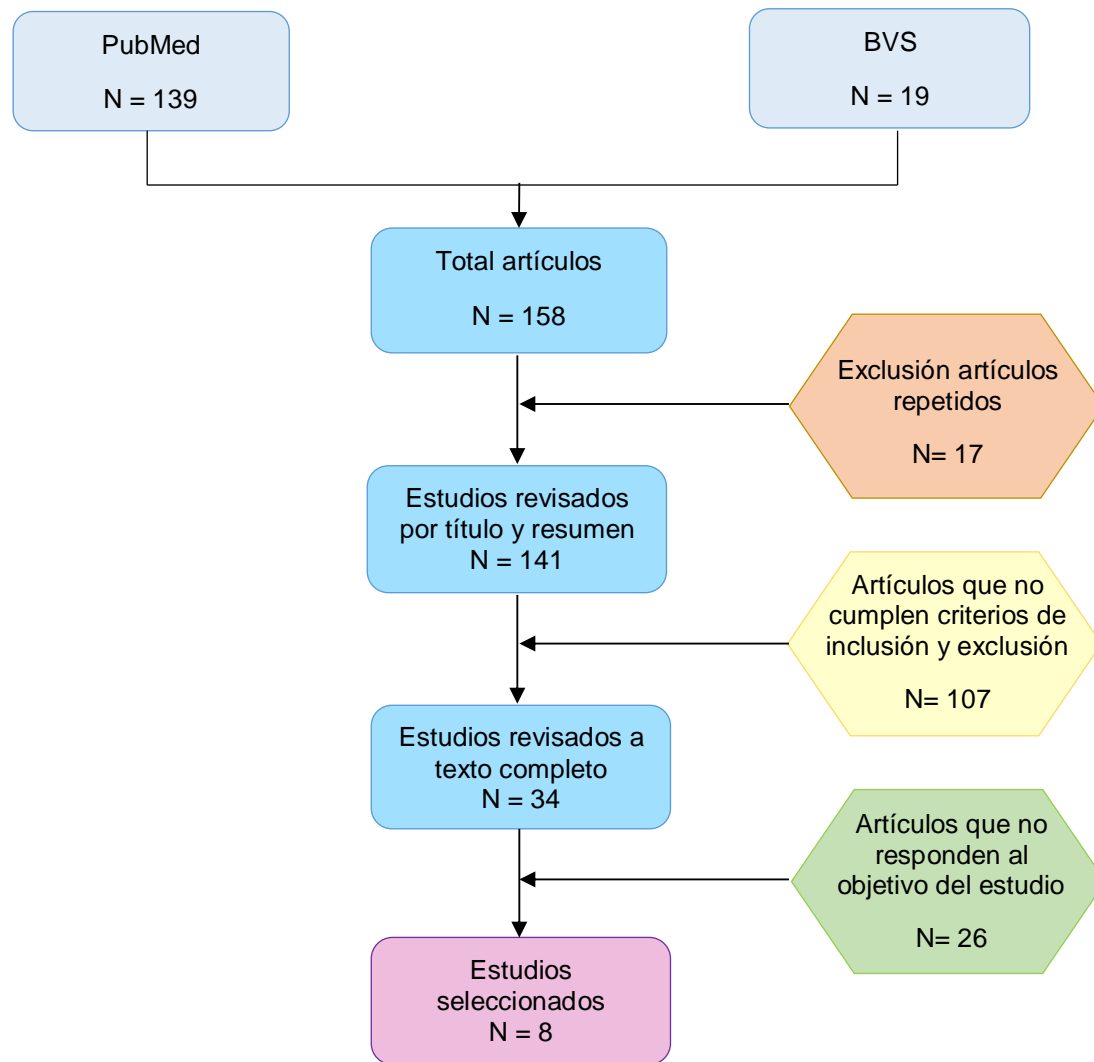


Figura 1. Diagrama de flujo para la selección de estudios

3.2. Resultados obtenidos

Tabla 2. Términos de búsqueda en PubMed y BVS.

Motor de Búsqueda: PubMed			
Variable	Termino en Ingles	MeSH	Sinónimos en ingles
1. Complicaciones	Complications	complications [Subheading]	-
2. Enfermedad iatrogénica	Iatrogenic Disease	Iatrogenic Disease Disease, Iatrogenic Diseases, Iatrogenic Iatrogenic Diseases injuries [Subheading]	-
3. Vía biliar	Injuries Bile duct	Bile Ducts Bile Duct Duct, Bile Ducts, Bile Cholecystectomy Cholecystectomies	-
4. Colectomía	Cholecystectomy		-
Motor de Búsqueda: BVS			
Variable	Termino en español	DeCS	Sinónimos en español
1. Complicaciones	Complicaciones	Complicaciones	-
2. Enfermedad iatrogénica	Enfermedad iatrogénica	Enfermedad iatrogénica	-

	Lesiones	Lesiones	-
3. Vía biliar	Vía biliar	Conductos biliares	-
		Vía Biliar	
		Vías Biliares	
4. Colectomía		Colectomía	
	Colectomía		-

Tabla 3. Ecuaciones de búsqueda y resultados obtenidos a través de los motores de búsqueda PubMed y BVS.

Motor de búsqueda	Ecuación	Filtros o limitadores	Artículos encontrados
PubMed			
Ecuación 1	((("complications"[MeSH Subheading] AND "iatrogenic disease"[MeSH Terms]) OR "injuries"[MeSH Subheading]) AND "bile ducts"[MeSH Terms] AND "cholecystectomy"[MeSH Terms]) AND ((y_5[Filter]) AND (ft[Filter]))	Artículos en español y en inglés Artículos de los últimos 5 años Artículos de acceso libre o de acceso a través de la biblioteca de la UTP	139
<hr/>			
BVS			

Ecuación 1	(complicaciones) AND (enfermedad iatrogénica) OR (lesiones) AND (vía biliar) AND (colecistectomía) AND (fulltext:("1" OR "1" OR "1" OR "1") AND mj:("Conductos Biliares" OR "Colecistectomía Laparoscópica" OR "Complicaciones Posoperatorias" OR "Colecistectomía" OR "Enfermedad Iatrogénica") AND type_of_study:("case_reports" OR "observational_studies" OR "clinical_trials") AND la:("en" OR "es")) AND (year_cluster:[2017 TO 2022])	Artículos en español y en inglés Artículos de los últimos 5 años Artículos de acceso libre o de acceso a través de la biblioteca de la UTPL	19
------------	---	--	----

3.3. Desarrollo de resultados

Tabla 4. Tabla de extracción de datos

Autor	Título	País /año	Tipo estudio	Tamaño muestral	GR	Objetivo del estudio	Conclusiones
(Chiché L et al., 2022)	Liver transplantation for iatrogenic bile duct injury during cholecystectomy: a French retrospective multicenter study	Francia 2022	observacional multicéntrico	30 pacientes	A	Revisar el trasplante hepático realizado en Francia para la LYVB después de la colecistectomía, las complicaciones a largo plazo registradas que justifican este manejo y el tiempo entre la lesión y la indicación de trasplante hepático.	El presente estudio menciona que la mediana de tiempo entre la LYVB y la indicación de trasplante hepático fue de 3 años con lesión vascular asociada y de 11,5 años sin lesión vascular. Las complicaciones a largo plazo secundarias a la LYVB tras la colecistectomía que justifican el trasplante hepático son: insuficiencia hepática crónica, cirrosis biliar secundaria, hipertensión portal y colangitis recurrente intratable.
(Hussain et al., 2019)	Managing iatrogenic bile duct injuries through a multidisciplinary	Pakistán /2019	Serie de casos	36 pacientes	A	Compartir las destrezas del departamento de cirugía en el manejo de pacientes que han sufrido lesiones	Se menciona que las complicaciones de la LYVB más frecuentes en un seguimiento medio (2,2 a 4 años) constituyen estenosis biliar, colangitis recurrente, cirrosis biliar secundaria avanzada y cirrosis temprana.

	team approach: A SIUT case series					iatrogénicas de la vía biliar y las complicaciones registradas en el seguimiento a largo plazo.	
(Sah et al., 2020)	Iatrogenic bile duct injury during cholecystectomy presenting after 11 years as a biliary stricture: a case report	Nepal/ 2020	Reporte de caso	1 paciente	B	Dar a conocer que la estenosis biliar puede presentarse después de décadas y sin progresión hacia hipertensión portal o cirrosis biliar secundaria.	Se considera que la estenosis biliar puede presentarse incluso después de décadas y sin progresión hacia cirrosis biliar secundaria, sin embargo, esto no contradice a que la identificación temprana, el tratamiento inmediato y el seguimiento a largo plazo pueden prevenir la recurrencia de la estenosis y secuelas devastadoras, como colangitis recurrente y enfermedad hepática en etapa terminal que necesita un trasplante.
(Martínez-Mier et al., 2018)	Factores de riesgo asociados a las complicaciones y a la falla terapéutica en las reconstrucciones de lesiones de vía	México/ 2018	Estudio observacional	58 pacientes	A	Analizar e identificar complicaciones a largo plazo de LYVB y sus factores de riesgo asociados.	La estenosis puede aparecer a diferentes intervalos de tiempo, hasta 7 años después del inicio de la LYVB. Las lesiones altas y un tiempo de evolución > 5 años están asociadas a un mayor índice de colangitis recurrente.

	biliar secundarias a colecistectomía						
(Conde Monroy et al., 2022)	Early versus delayed reconstruction for bile duct injury a multicenter retrospective analysis of a hepatopancreatic obiliary group	Colombia/2022	observacional multicéntrico	44 pacientes	A	Determinar las complicaciones tardías post-colecistectomía laparoscópica/abierta de LYVB y la tasa de estenosis biliar postoperatoria en un seguimiento a 6, 12 y 24 meses.	La complicación tardía más frecuente de LYVB en un seguimiento a largo plazo establecido a 2 años es la estenosis biliar.
(Alvear-Torres y Estrada-Castellanos, 2022)	Bile duct injury, experience from 3 years in a tertiary referral center	México/2022	Estudio observacional	70 pacientes	A	Conocer datos básicos de la LYVB, las complicaciones posoperatorias a largo plazo y la mortalidad.	La incidencia de estenosis calculada es del 9.51% y un tiempo medio de aparición de estenosis de 402 días. En pacientes en que no beneficia la reparación quirúrgica de la estenosis, es ineludible la progresión hacia cirrosis biliar secundaria.
(Kallel et al., 2018)	Secondary biliary cirrhosis due to percholecystectomy bile duct injury : report of three cases	Túnez/2018	Reportes de caso	3 pacientes	B	Demostrar que las LYVB que se producen durante la colecistectomía son una complicación importante que puede derivar en un 8% de	La cirrosis biliar secundaria es una secuela tardía potencialmente mortal que puede instaurarse tempranamente (2 -6 años) desde el inicio de la LYVB, siendo revelada en etapa de estenosis biliar y colangitis repetitiva, en cuyos casos el trasplante hepático es el único tratamiento curativo.

						los casos en cirrosis biliar secundaria.	
(Galindo Orrego et al., 2017)	Fístula biliopleurobronquial: reporte de un caso / Bronchobiliary fistula: Report of a case	Colombia/2017	Reporte de caso	1 paciente	B	Reconocer a la fístula biliopleurobronquial (FBB), como una complicación potencial a largo plazo de LYVB.	La FBB es una anomalía poco común, que puede desencadenarse como una secuela a largo plazo de LYVB, generando una alta morbi-mortalidad, y un detrimento importante de la calidad de vida, principalmente por la presencia de bilióptisis.

Tabla 5. Tabla de informes sobre las complicaciones a largo plazo de LYVB registradas

Autor	Número de LYVB	Tipo de LYVB (Clasificación de Strasberg)	Estenosis biliar N %	Colangitis N %	Atrofia hepática N %	Hipertensión portal N %	Cirrosis biliar secundaria N %	Otras N %	Tiempo de seguimiento	Tiempo medio para la formación de estenosis
(Chiché L et al., 2022)	30	Tipo A = --- Tipo B = 1 Tipo C = 1 Tipo D = 6 Tipo E1 = 3 Tipo E2 = 6 Tipo E3 = 3 Tipo E5 = 5	9 30	--- ---	--- ---	5 16,7	30 100	--- ---	10 años	24 meses
(Hussain et al., 2019)	36	Tipo A = --- Tipo B = --- Tipo C = --- Tipo D = --- Tipo E1 = 2 Tipo E2 = 6 Tipo E3 = 6 TIPO E4= --- Tipo E5 = 1	6 16,7	1 2,8	--- ---	-- ---	4 11,1	-- ---	7 años	---

(Sah et al., 2020)	1	Tipo E2 = 1	1 100	1 100	---	---	---	---	---	11 años
(Martínez-Mier et al., 2018)	58	Tipo A = 0 Tipo B = 0 Tipo C = 0 Tipo D = 0 Tipo E1 = 6 Tipo E2 = 18 Tipo E3 = 12 Tipo E4 = 20 Tipo E5 = 2	4 6,9	7 12,1	---	---	2 3,4	---	9 años	Mes 2,12,18 y 70
(Conde Monroy et al., 2022)	44	Tipo A = 1 Tipo B = 0 Tipo C = 1 Tipo D = 4 Tipo E1 = 8 Tipo E2 = 13 Tipo E3 = 10 Tipo E4 = 6 Tipo E5 = 1	7 15,9	---	---	---	---	---	2 años	---
(Alvear-Torres y Estrada-Castella)	70	Tipo A = 11 Tipo B = 1 Tipo C = 0 Tipo D = 5 Tipo E1 = 1	6 8,6	1 1,4	---	---	2 2,8	---	2 años	402 días

nos, 2022)		Tipo E2 = 15 Tipo E3 = 23 Tipo E4 = 13 Tipo E5 = 1								
(Kallel et al., 2018)	3	---	2 66,7	3 100	---	2 66,7	3 100	---	6 años	---
(Galindo Orrego et al., 2017)	1	---	---	1 100	---	---	1 100	Fístula bronco biliar 1	4 años	---

Se recopilaron datos de 8 estudios con un registro total de 243 pacientes, que informaban sobre los resultados a largo plazo tras una lesión iatrogénica de la vía biliar. Tras lo cual se proporcionó una descripción general de las complicaciones a largo plazo registradas, incidencias, tipo de lesión según la clasificación de Strasberg-Bismuth, tiempo de seguimiento y tiempo de formación de estenosis (tabla 4). La mediana de seguimiento desde el inicio de la lesión fue de 6 años, durante el seguimiento 75 pacientes desarrollaron complicaciones a largo plazo, arrojando una tasa estimada del 30% después de los 5 años del inicio de la lesión.

El tipo de lesión según la clasificación de Strasberg-Bismuth arrojó los siguientes resultados: tipo A=12; tipo B= 2; tipo C= 2; tipo D= 15; tipo E1= 20; tipo E2= 59; tipo E3= 54; tipo E4= 39 y tipo E5= 10.

El número de estenosis biliar a largo plazo reportada es de 35, con una tasa de incidencia del 14,4 %. El tiempo de formación de estenosis fluctuó entre 1 y 11 años.

Otras complicaciones registradas incluyeron: 14 pacientes con colangitis recurrente, con una incidencia de 5,76%; hipertensión portal en 5 pacientes, que corresponde al 2,05%; cirrosis biliar secundaria en 42 pacientes con incidencia de 17,28% y un paciente con fistula broncobiliar equivalente al 0,4 %. No se registraron atrofias hepáticas en ningún caso.

CAPÍTULO CUATRO

DISCUSIÓN

Los datos respecto a los informes de complicaciones a largo plazo tras lesiones iatrogénicas de la vía biliar son muy escasos en la literatura médica dada la baja frecuencia de presentación y la escasa publicación de series de casos; además de que la mayoría de los estudios no abordan el seguimiento a largo plazo, o muchas veces el seguimiento solamente se limita a un intervalo entre 1 y 5 años después del inicio de la LYVB, por lo que no hay registros precisos de todas las complicaciones que se podrían presentar, ni certeza de cuáles son las más comunes, incidencia y tiempos de formación. En esta revisión, se seleccionaron 8 artículos que informaban complicaciones a largo plazo, pero a distintos intervalos en tiempos de seguimiento.

Estos artículos involucraron un registro total de 243 pacientes, de los cuales 75 desarrollaron complicaciones a largo plazo, dando lugar a una tasa estimada del 30% lo que concuerda con el estudio realizado por (Halle-Smith J. et al., 2020), que arrojó valores estimados de complicaciones a largo plazo después de LYVB entre el 19 y 31% en un seguimiento entre 1 a 10 años.

(Martínez-Mier et al., 2018), recomiendan seguir a los pacientes con LYVB la mayor cantidad de tiempo posible con el fin de confirmar la ausencia de cualquier complicación a largo plazo que se pudiese presentar, dato que concuerda con las sugerencias de (de Angelis et al., 2021), quienes tras revisar las World Society of Emergency Surgery (WSES) directrices para la detección y el tratamiento de la lesión de la vía biliar durante la colecistectomía, establecieron un tiempo de seguimiento posterior a LYVB de 5 años, o incluso en el caso de (Patrono et al., 2017), quienes establecen una meta de seguimiento adecuado entre 15-20 años.

En la serie publicada por (Conde Monroy et al., 2022), de una muestra total de 44 pacientes, 7 desarrollaron estenosis biliar, (Hussain et al., 2019) y (Alvear-Torres y Estrada-Castellanos, 2022) encontraron 6 casos de estenosis biliar en una muestra de 36 y 70 pacientes respectivamente, reportando a la estenosis biliar como la complicación tardía más frecuente tras LYVB, estas publicaciones apoyan las aportaciones de (Schreuder et al., 2020) y (Gómez et al., 2020) en el que la estenosis es catalogada como la complicación a largo plazo más importante y común de LYVB.

Las estenosis secundarias a LYVB pueden aparecer a distintos intervalos del tiempo. Según lo que reportan (Sah et al., 2020) en su investigación, el desarrollo de estenosis se puede dar hasta 11 años después del inicio de la LYVB, por lo que la duración más larga de la aparición de estenosis después de la colecistectomía es difícil de predecir, por lo cual recomiendan un seguimiento aún más largo que la media establecida de 5 años por la mayoría de los autores, ya que a medida que aumenta la cronicidad, la mayoría de pacientes desarrolla complicaciones en forma de hipertensión portal o cirrosis biliar secundaria.

(Martínez-Mier et al., 2018) informan una incidencia de colangitis recurrente del 5-27%, observando que esta incidencia aumenta conforme el tiempo de cronicidad de LYVB es mayor a 5 años.

(Kallel et al., 2018) dan a conocer que la colangitis puede ser la complicación de presentación de una LYVB, en sus reportes, dos pacientes desarrollaron colangitis a los 3 y 6 años después de su respectiva colecistectomía.

La colangitis recurrente está fuertemente relacionada con la estenosis biliar, y ambas en asociación producir múltiples episodios más de colangitis complicada, la

cual, según (Chiché L et al., 2022) puede considerarse como una indicación de trasplante hepático.

En la investigación realizada por (Chiché L et al., 2022), de un total de 30 pacientes diagnosticados con LYVB y con antecedente de estenosis biliar, 5 desarrollaron hipertensión portal con una incidencia del 16,7 % a un intervalo mediano de tiempo de 8,5 años, por lo que recomiendan una valoración de la presión portal de forma directa y la búsqueda de signos endoscópicos de hipertensión portal para prevenir el riesgo de sangrado, sobre todo en pacientes diagnosticados con cirrosis biliar secundaria asociada a hipertensión portal. Mencionan que un importante factor de riesgo para el desarrollo de hipertensión portal es la estenosis biliar. Esta serie respalda la publicación de (Zuñiga, 2017), que estima una incidencia de hipertensión portal a largo plazo en presencia de estenosis de entre el 15 y 20%, con una mortalidad que oscila entre el 26 y el 36 %.

(Alvear-Torres y Estrada-Castellanos, 2022), mencionan que la obstrucción biliar prolongada vinculada con múltiples episodios de colangitis a repetición es el principal factor de riesgo para progresión hacia cirrosis biliar secundaria. En su estudio, de 6 pacientes que desarrollaron estenosis biliar, 2 progresaron a cirrosis biliar secundaria tras una mediana de tiempo de 639 días, informando una incidencia de cirrosis biliar secundaria del 7,7% después de una LYVB, por lo que recomiendan el establecimiento de un drenaje biliar.

(Kallel et al., 2018) informan que las LYVB pueden derivar en un 8% de los casos en cirrosis biliar secundaria. En su serie mostraron una progresión hacia cirrosis biliar secundaria en 3 pacientes, 2 de ellos con antecedente de estenosis biliar, 2 con HTP y 3 con colangitis recurrente, con un tiempo de instauración de 2,3 y 6 años posterior

a la LYVB. 1 paciente falleció en un contexto de hemorragia relacionada con su hipertensión portal, por ello, mencionan que la progresión hacia cirrosis biliar secundaria es un importante factor de riesgo de morbi-mortalidad tanto por insuficiencia hepática como por sangrado gastrointestinal secundario a hipertensión portal.

(Brismat et al., 2022), (López et al., 2021) proponen que la cronicidad de la LYVB y el tipo de la lesión influyen para el desarrollo de cirrosis biliar secundaria, sin embargo, esto no siempre es así, ya que pueden pasar años sin que la misma se instaure, tal y como lo demuestran (Sah et al., 2020), en el que un paciente con una lesión tipo E2, desarrolló estenosis biliar a los 11 años y no tuvo progresión hacia cirrosis biliar secundaria.

(Chiché L et al., 2022), recomiendan que el trasplante hepático en la LYVB se la debe reservar como última y única opción terapéutica para pacientes que presentan complicaciones tardías de cirrosis biliar secundaria como sepsis, hipertensión portal o en aquellos con colangitis recurrente intratable.

(Galindo Orrego et al., 2017), mencionan a la fístula biliopleurobronquial como una complicación tardía poco común de LYVB, en su estudio, una paciente con múltiples episodios de colangitis a repetición y cirrosis biliar secundaria desarrolló este cuadro cuatro años después de su colecistectomía inicial, por lo que recomiendan un diagnóstico temprano basado en el antecedente de LYVB, presencia de bilióptisis que es patognomónico en el 100% de los casos y un manejo oportuno, ya que dicha complicación se asocia a un mal pronóstico que puede requerir trasplante hepático, especialmente en pacientes con un estado de salud deteriorado y en aquellos en que no se hizo un diagnóstico temprano.

CONCLUSIONES

- Luego del análisis de los respectivos artículos incluidos en esta revisión se concluye que las complicaciones a largo plazo mas importantes y comunes de lesión iatrogenica de la vía biliar son: estenosis biliar, colangitis recurrente, cirrosis biliar secundaria e hipertensión portal; otra complicación menos común es la fístula broncopleurobiliar. Del mismo modo se ha asociado la presencia de lesión vascular, lesiones altas, variantes anatómicas de la vía biliar, un seguimiento limitado < 5 años y un diagnóstico retardado de LYVB, como los principales factores de riesgo para el desarrollo de estas complicaciones tardías.
- La estenosis biliar es la complicación mas común e importante de LYVB y está asociada a multiples episodios posteriores de colangitis y desarrollo de cirrosis biliar secundaria, es importante un diagnóstico y reparación oportuna realizada por un cirujano hepatobiliar con experiencia además de un seguimiento mayor a 5 años para evitar su recidiva, complicaciones asociadas y progresión hacia cuadros irreversibles.
- El tranplante hepático es la última y única opción para pacientes diagnosticados con cirrosis biliar secundaria tras iatrogenia de la vía biliar que se presentan con complicaciones asociadas a su cuadro de cirrosis tales como colangitis recurrente intratable, insuficiencia hepática e hipertensión portal, sin embargo este tratamiento refleja tasas muy altas de morbilidad y mortalidad.

REFERENCIAS

1. Agarwal, A., Gupta, V., Singh, S., Agarwal, S., y Sakhuja, P. (2018). Management of patients of postcholecystectomy benign biliary stricture. *The American Journal of Surgery*, 195, 421-426.
<https://doi.org/10.1016/j.amjsurg.2007.03.013>
2. Aguirre, I., Fernández, E., González, J., I, C., & Beristain, J. (2021). Variantes anatómicas de la vía biliar por colangiografía endoscópica. *Revista de Gastroenterología de México*, 76(4), 330-338.
3. Alexander, H., Bartlett, A., Cameron, W., Hannam, J., Mathew, M., Garth, P., y Alan, M. (2018). Reporting of complications after laparoscopic cholecystectomy: a systematic review. *HPB (Oxford)*, 20(9), 786 - 794.
<https://doi.org/10.1016/j.hpb.2018.03.004>
4. Alvear-Torres, L., y Estrada-Castellanos, A. (2022). Bile duct injury, experience from 3 years in a tertiary referral center. *Cirugía y cirujanos*, 90(4), 508-516. <https://doi.org/10.24875/CIRU.21000040>
5. Barbier, L., Souche, R., Slim, K., & Ah-Soune, P. (2018). Long-term consequences of bile duct injury after cholecystectomy. *Journal of Visceral Surgery*, 151(4), 269-279. <https://doi.org/10.1016/j.jviscsurg.2014.05.006>
6. Berk, J., Haubrich, W., & Kalser, M. (2018). Anatomy and anomalies of the biliary tract. In *Bockus Gastroenterology* (pp. 2549-2553). Philadelphia: WB Saunders.
7. Booi, K., Coelen, R., de Reuver, P., Besselink, M., van Delden, O., Rauws, E., . . . Gouma, D. (2018). Long-term follow-up and risk factors for strictures

- after hepaticojejunostomy for bile duct injury: An analysis of surgical and percutaneous treatment in a tertiary center. *Surgery*, 163(5), 1121-1127.
<https://doi.org/10.1016/j.surg.2018.01.003>
8. Booiij, K., de Reuver, P., van Dieren, S., van Delden, O., Rauws, E., Busch, O., . . . Gouma, D. (2017). Long-term Impact of Bile Duct Injury on Morbidity, Mortality, Quality of Life, and Work Related Limitations. *Annals of surgery*, 268(1), 143-150. <https://doi.org/10.1097/SLA.0000000000002258>
9. Brismat, I., Morales, R., Durán, N., & Jimenéz, G. (2022). Lesión iatrogénica de la vía. *Archivos del hospital universitario "General Calixto García"*, 10(1), 139-152.
10. Chiché L, G. M., Boudjema, K., Navarro, F., Adam, R., Vaillant, J., Salame, E., . . . Laurent, C. (2022). Liver transplantation for iatrogenic bile duct injury during cholecystectomy: a French retrospective multicenter study. *International Hepato-Pancreato-Biliary Association*, 94-100.
11. Cho, J., Baron, T., Carr-Locke, D., Shlansky-Goldberg, R., Tornqvist, B., y Strasberg, S. (2018). Proposed standards for reporting outcomes of treating biliary injuries. *HPB : The Official Journal of the International Hepato Pancreato Biliary Association*, 20(4), 370-378.
<https://doi.org/https://doi.org/10.1016/j.hpb.2017.10.012>
12. Conde Monroy, D., Torres Gómez, P., Rey Chaves, C., Recamán, A., Pardo, M., y Sabogal, J. (2022). Early versus delayed reconstruction for bile duct injury a multicenter retrospective analysis of a hepatopancreaticobiliary group. *Scientific reports*, 12(1). <https://doi.org/10.1038/s41598-022-15978-x>

13. Cova, J., & Louis, C. (2018). Variantes anatómicas de las vías biliares: diagnóstico por cpre y su relación con enfermedades biliares. *Revista de la Sociedad Venezolana de Gastroenterología*, 70(1).
14. de Angelis, N., Catena, F., Memmeo, R., Coccolini, F., Martínez-Pérez, A., Romeo, O., . . . Abu-Zidan, F. (2021). 2020 WSES guidelines for the detection and management of bile duct injury during cholecystectomy. *World Journal of Emergency Surgery*, 16(30). <https://doi.org/10.1186/s13017-021-00369-w>
15. de Santibañes, E., Ardiles, V., Gadano, A., Palavecino, M., Pekolj, J., y Ciardullo, M. (2018). Liver Transplantation: The Last Measure in the Treatment of Bile Duct Injuries. *World Journal of Surgery*, 32(8), 1714-1721. <https://doi.org/10.1007/s00268-008-9650-5>
16. Donatelli, G., Vergeau, B., Derhy, S., Dumont, J., Tuszynski, T., & Dhumane, P. (2018). Abordaje combinado endoscópico y radiológico para lesiones complejas de vías biliares . *Gastrointetsinal endoscopy*, 79(5), 855-864. <https://doi.org/10.1016/j.gie.2013.12.034>
17. Fletcher, R., Cortina, C., Kornfield, H., Varelas, A., Li, R., Veenstra, B., y Bonomo, S. (2020). Bile duct injuries: a contemporary survey of surgeon attitudes and experiences. *Surgical Endoscopy*, 34(7), 3079-3084. <https://doi.org/10.1007/s00464-019-07056-7>
18. Galindo Orrego, P., Bejarano Rengifo, J., Labrador López, C., Hernández Cely, G., Beltrán Galvis, O. A., Garzón Olarte, M. A., . . . Salinas Gómez, D. C. (2017). Fístula biliopleurobronquial: reporte de un caso / Bronchobiliary fistula: Report of a case. *Revista de Gastroenterología de Perú*, 37(4).

19. Gómez, D., Cabrera, L., Pedraza, M., Mendoza, A., & Pulido, J. (2020). Laparoscopic Roux-en-Y hepaticojejunostomy reconstruction after iatrogenic bile duct injury: case series report. *Cirugia y cirujanos*, *88*(5), 608-616. <https://doi.org/10.24875/CIRU.20001541>
20. Halle-Smith, J., Hodson, J., Stevens, L., Dasari, B., Marudanayagam, R., Perera, T., . . . Roberts, K. (2020). A comprehensive evaluation of the long-term clinical and economic impact of minor bile duct injury. *Surgery*, *167*(6), 942-949. <https://doi.org/10.1016/j.surg.2020.01.022>
21. Halle-Smith, J., Marudanayagam, R., Mirza, D., y Roberts, K. (2022). Long-term outcomes of delayed biliary strictures following cholecystectomy. *International Hepato-Pancreato-Biliary Association*, *24*(2), 209-216. <https://doi.org/https://doi.org/10.1016/j.hpb.2021.06.416>
22. Hussain, M., Khan, A., Khan, M., Muhammad, S., Mehdi, H., y Butt, O. (2019). Managing iatrogenic bile duct injuries through a multidisciplinary team approach: A SIUT case series. *Journal of the Pakistan Medical Association*, 1559-1564.
23. Ismael, H., Cox, S., Cooper, A., Narula, N., y Aloia, T. (2018). The morbidity and mortality of hepaticojejunostomies for complex bile duct injuries: a multi-institutional analysis of risk factors and outcomes using NSQIP. *International Hepato-Pancreato-Biliary Association*, *19*(4), 352-358. <https://doi.org/10.1016/j.hpb.2016.12.004>
24. Jabłońska, B., & Lampe, P. (2019). Iatrogenic bile duct injuries: Etiology, diagnosis and management. *World Journal of Gastroenterology*, *15*(33), 4097-4104. <https://doi.org/10.3748/wjg.15.4097>

25. Janssen, J., van Delden, O., van Lienden, K., Rauws, E., Busch, O. v., Gouma, D., y Laméris, J. (2017). Percutaneous balloon dilatation and long-term drainage as treatment of anastomotic and nonanastomotic benign biliary strictures. *Cardiovascular and Interventional Radiology*, 37(6), 1559-1567. <https://doi.org/10.1007/s00270-014-0836-y>
26. Kallel, L., Boubaker, J., y Filali, A. (2018). Secondary biliary cirrhosis due to percholecystectomy bile duct injury : report of three cases. *La Tunisie Médicale*, 96(7), 462.
27. Kim, R., Kim, J., Watanabe, G., Mohuczy, D., & Behrns, K. (2018). Liver Regeneration and the Atrophy-Hypertrophy Complex. *Interventional Radiology*, 25(2), 92-103. <https://doi.org/10.1055/s-2008-1076679>
28. Laurent, A., Sauvanet, A., Farges, O., Watrin, T., Rivkine, E., & Belghiti, J. (2018). Major Hepatectomy for the Treatment of Complex Bile Duct Injury. *Annals of Surgery*, 248(1), 77-83. <https://doi.org/10.1097/SLA.0b013e31817b65f2>
29. León, F., & Andrade, D. (2020). Estenosis de Anastomosis Hepático-yeyunal TerminoLateral en Y de Roux tratada mediante reconfección y modificación de la técnica de Anastomosis a. *Conciencia digital*, 3(11), 284-295. <https://doi.org/10.33262/concienciadigital.v3i1.1.1148>
30. López, V., Ferreras, D., López, A., Brusadin, R., Cutillas, J., & Robles, R. (2021). Long-term outcomes in the repair of intrahepatic iatrogenic bile duct lesions using a combined intraglissonian and extraglissonian approach. *Langenbeck's Archives of Surgery*. <https://doi.org/10.1007/s00423-021-02188-8>

31. Martínez-Mier, G., Luna-Ortiz, H., Hernández-Herrera, N., Zilli-Hernandez, S., y Lajud-Barquin, F. (2018). Factores de riesgo asociados a las complicaciones y a la falla terapéutica en las reconstrucciones de lesiones de vía biliar secundarias a colecistectomía. *Cirugía y cirujanos*, 86(6), 491-498. <https://doi.org/10.24875/CIRU.18000276>
32. Negi, S., Sakhuja, P., y Malhotra, V. (2019). Factors Predicting Advanced Hepatic Fibrosis in Patients With Postcholecystectomy Bile Duct Strictures. *Archives of surgery*, 139(3), 299-303. <https://doi.org/10.1001/archsurg.139.3.299>
33. Pacheco, S., Tejos, R., Rodríguez, J., Briceño, E., Guerra, J., Martínez, J., y Jarufe, N. (2017). Tratamiento quirúrgico de las lesiones iatrogénicas de la vía biliar poscolecistectomía. *Revista Chilena de Cirugía*, 69(3), 202-206. <https://doi.org/doi.org/10.1016/j.rchic.2016.10.017>
34. Patrono, D., Benvenga, R. C., Broffio, P., Romagnoli, R., & Salizzoni, M. (2017). Surgical management of post-cholecystectomy bile duct injuries: referral patterns and factors influencing early and long-term. *Italian Society of Surgery*, 67(3), 283-291. <https://doi.org/10.1007/s13304-015-0311-6>
35. Pottakkat, B., Ranjit, V., Koteswara, P., Sikora, S., Behari, A., Singh, R., . . . Kapoor, V. (2019). Surgical management of patients with post-cholecystectomy benign biliary stricture complicated by atrophy-hipertrophy complex of the liver. *International Hepato-Pancreato-Biliary Association*, 11, 125-129. <https://doi.org/10.1111/j.1477-2574.2008.00017.x>
36. Pottakkat, B., Ranjit, V., Prakash, A., Singh, R., Behari, A., Kumar, A., . . . Saxena, R. (2018). Factors Predicting Failure Following High Bilio-enteric

- Anastomosis for Post-cholecystectomy Benign Biliary Strictures. *Journal of Gastrointestinal Surgery*, 14(9), 1389-1394. <https://doi.org/10.1007/s11605-010-1241-8>
37. Ríos, N., & Guerrero, G. (2018). Lesiones de la vía biliar más frecuentes caracterizadas por colangiografía percutánea. Experiencia en un año en el servicio de radiología intervencionista. *Anales de Radiología México*, 17, 46-52.
38. Ruemmele, P., Hofstaedter, F., & Gelbmann, C. (2019). Secondary sclerosing cholangitis. *Nature Reviews Gastroenterology & Hepatology*, 6, 287-295. <https://doi.org/10.1038/nrgastro.2009.46>
39. Sah, DN, B., y RS. (2020). Iatrogenic bile duct injury during cholecystectomy presenting after 11 years as a biliary stricture: a case report. *Journal of Medical Case Reports*, 14(16), 1-6. <https://doi.org/10.1186/s13256-019-2322-2>.
40. Schreuder, A. M., Busch, O., Besselink, M., Ignatavicius, P., Gulbinas, A., Barauskas, G., . . . Van Gulik, T. (2020). Long-Term Impact of Iatrogenic Bile Duct Injury. *Digestive Surgery*, 37(1), 10-21. <https://doi.org/10.1159/000496432>
41. Schreuder, A., Booij, K., de Reuver, P., OM, v. D., van Lienden, K., & Besselink, M. (2018). Procedimiento de rendezvous percutáneo-endoscópico para el tratamiento de las lesiones de las vías biliares después de la colecistectomía: resultados a corto y largo plazo. . *Endoscopia*, 50(6), 577-587. <https://doi.org/10.1055/s-0043-123935>

42. Scott, J., Koehler, A., Pennington, L., y Hanto, D. (2020). Long-term results of surgical repair of bile duct injuries following laparoscopic cholecystectomy. *Surgery*, 128(4), 668-677. <https://doi.org/10.1067/msy.2000.108422>
43. Zuñiga, T. (2017). *Lesiones iatrogénicas de la vía biliar posterior a colecistectomía laparoscópica*. Repositorio UCR:
<http://repositorio.sibdi.ucr.ac.cr:8080/jspui/bitstream/123456789/13330/1/40852.pdf>